

Symposium ALLERGAN

Corticothérapie dans l'OMD

Pascale Massin
14 Avenue de Breteuil
75007 PARIS

Centre BROCA
75013 PARIS

2017 © Congrès Lyon Œil Rétine – Toute reproduction, même partielle, est interdite.

Conflits d'intérêts

- Consultante et investigateur Allergan
- Consultante et investigateur Novartis
- Consultante Bayer

2017 © Congrès Lyon Œil Rétine – Toute reproduction, même partielle, est interdite.

2017 © Congrès Lyon Œil Rétine – Toute reproduction, même partielle, est interdite.

- Les corticoïdes font partie de l'arsenal thérapeutique de l'OMD depuis une quinzaine d'années
- L'Ozurdex* a une AMM et un remboursement depuis octobre 2015

Indications de l'Ozurdex *

Traitement des patients adultes présentant une baisse d'acuité visuelle due à un œdème maculaire diabétique

- *Pseudophaques*
- *Phaques, pour lesquels un traitement non corticoïde ne convient pas*
- *Chez les patients insuffisamment répondeurs à un traitement non corticoïde*

OMD



Contrôle des facteurs systémiques

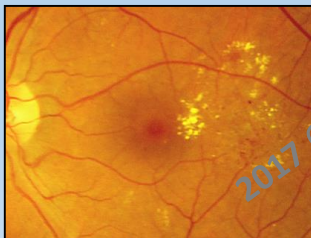Vitrectomie si traction

BAV « significative » et OM atteignant la région centrale

Pas de BAV significative
(avec ou sans atteinte centrale)



LASER sur OM
focal ou à
prédominance focale
SURVEILLANCE



Lucentis® / Eylea®

- Suivi mensuel possible
 - Sujet jeune / cristallin clair
 - Ischémie rétinienne sévère
 - Glaucome évolué, non contrôlé
 - Aphaque
 - Implant Artisan
 - IP sectorielle de grande taille
 - ATCD infectieux
- ± LASER

Ozurdex®

- Patient phaque pour lequel TTT non corticoïde ne convient pas (Suivi mensuel impossible)
 - Pseudophaque
 - chirurgie de la cataracte
 - Antécédents CV récents .
- ± LASER



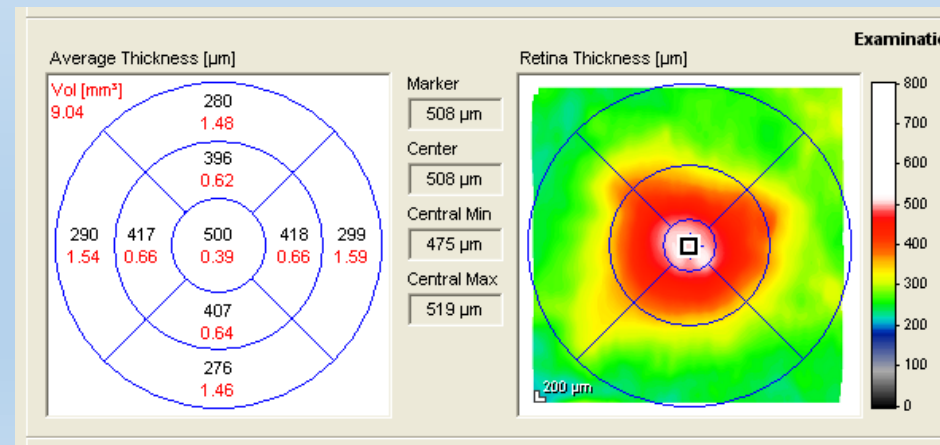
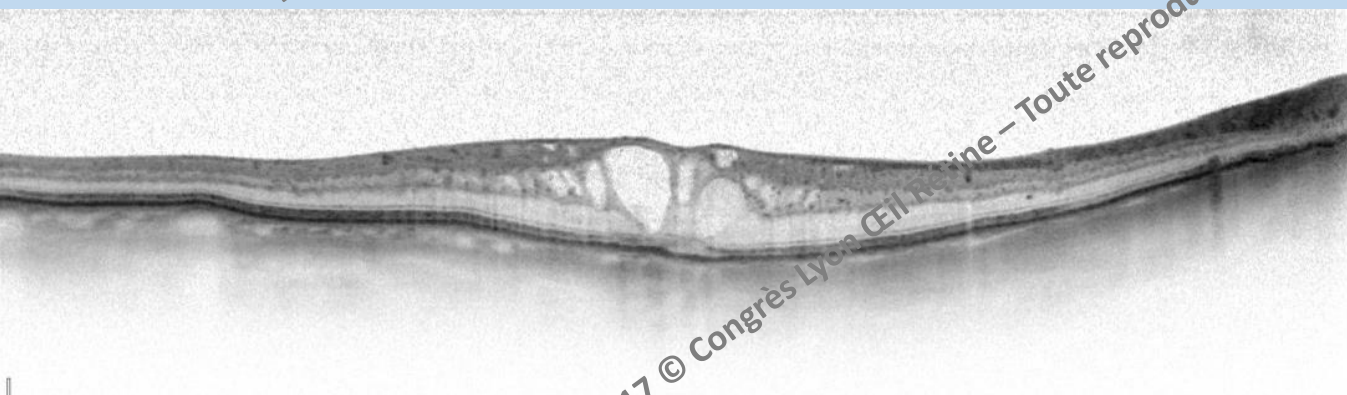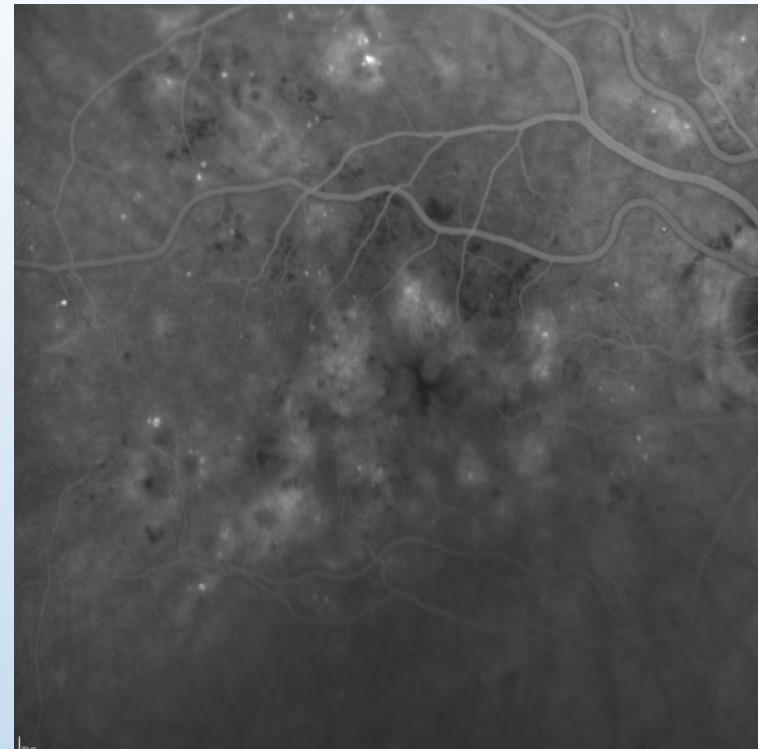
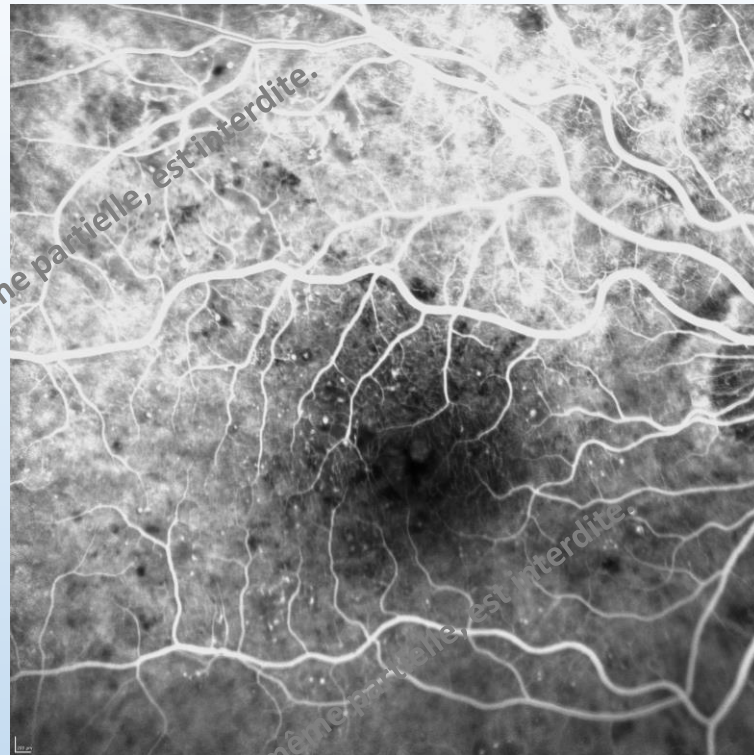
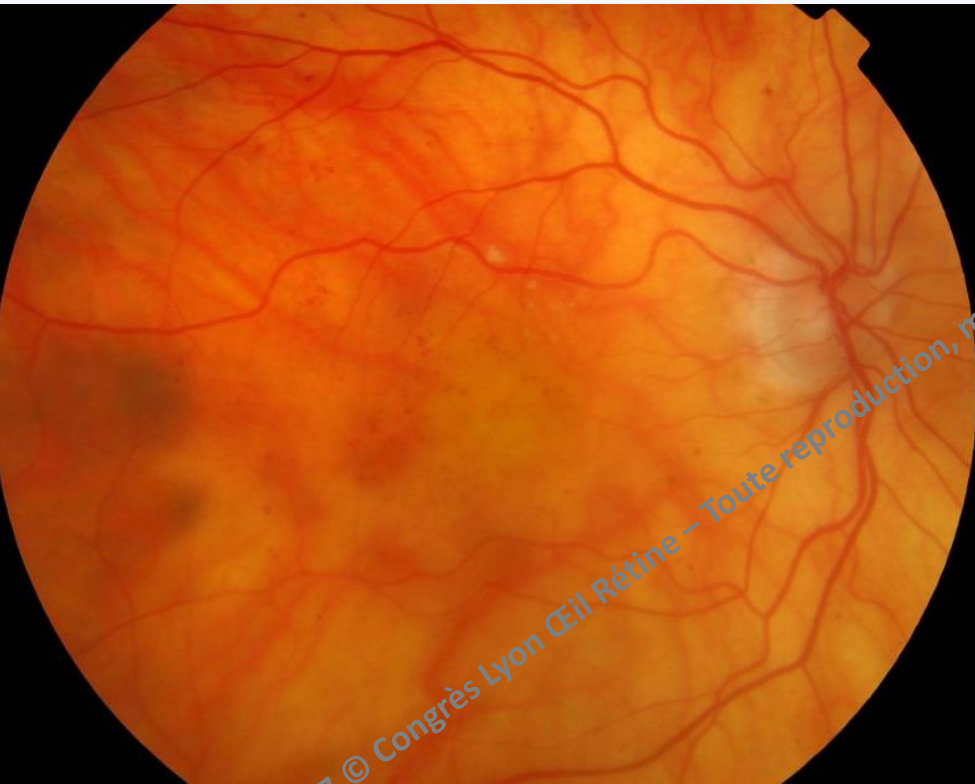Si échec
(AV et OCT)
switch

2017 © Congrès Lyon Œil Rétine - Toute reproduction, même partielle, est interdite.


- Mme S, 82 ans
- DNID 1990, IT 1999
- HbA1c: 6.9% , TA: 120/70 (traitée)
- Pseudophaque bilatérale
- RDNP modérée

2017 © Congrès Lyon Œil Rétine – Toute reproduction, même partielle, est interdite.

2017 © Congrès Lyon Œil Rétine – Toute reproduction, même partielle, est interdite.



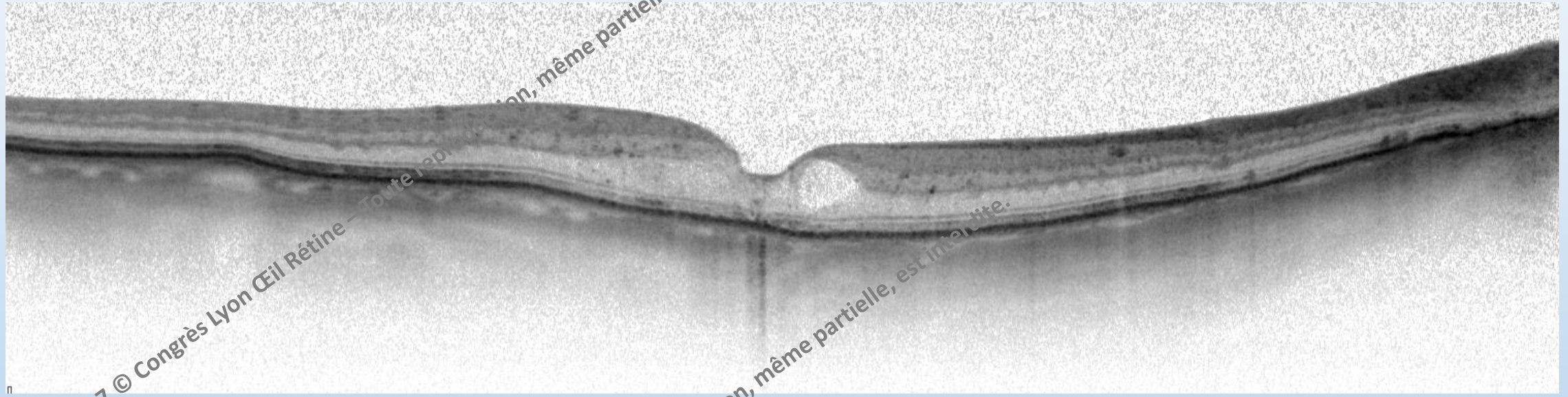
20/100 ETDRS = 51



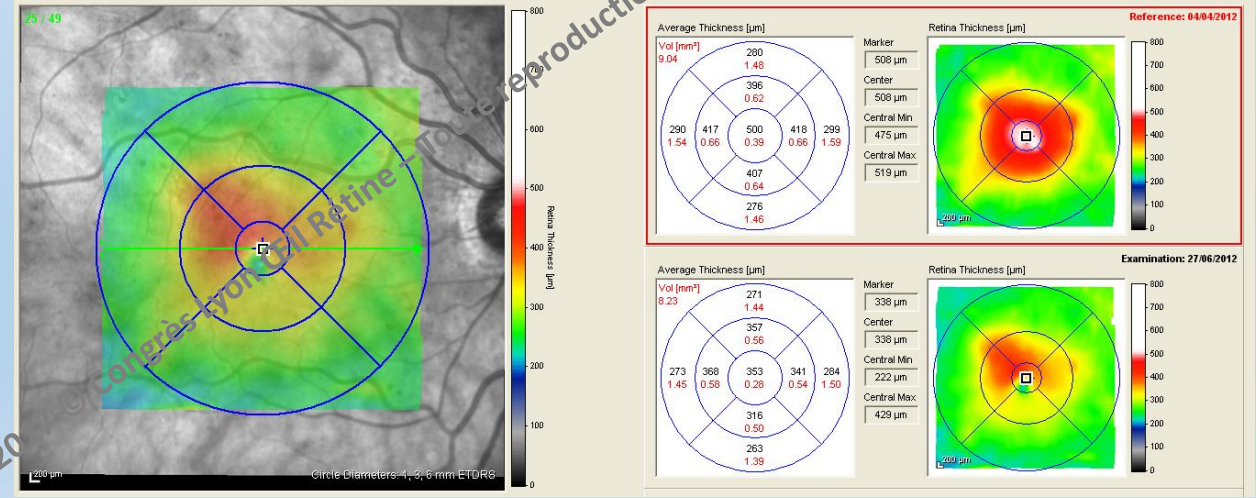
OZURDEX

+ 1 MOIS

20/63 ETDRS = 59 TO = 15



2017 © Congrès Lyon Œil Rétine — Toute reproduction, même partielle, est interdite.



20

Circle Diameters: 1, 3, 6 mm ETDRS

Y a-t-il une seule raison valable de ne pas proposer initialement un corticoïde chez le pseudophaque ?

2017 © Congrès Lyon Œil Rétine – Toute reproduction, même partielle, est interdite.

2017 © Congrès Lyon Œil Rétine – Toute reproduction, même partielle, est interdite.

Gain moyen en lettres (ETDRS) sur 3 ans Etude MEAD

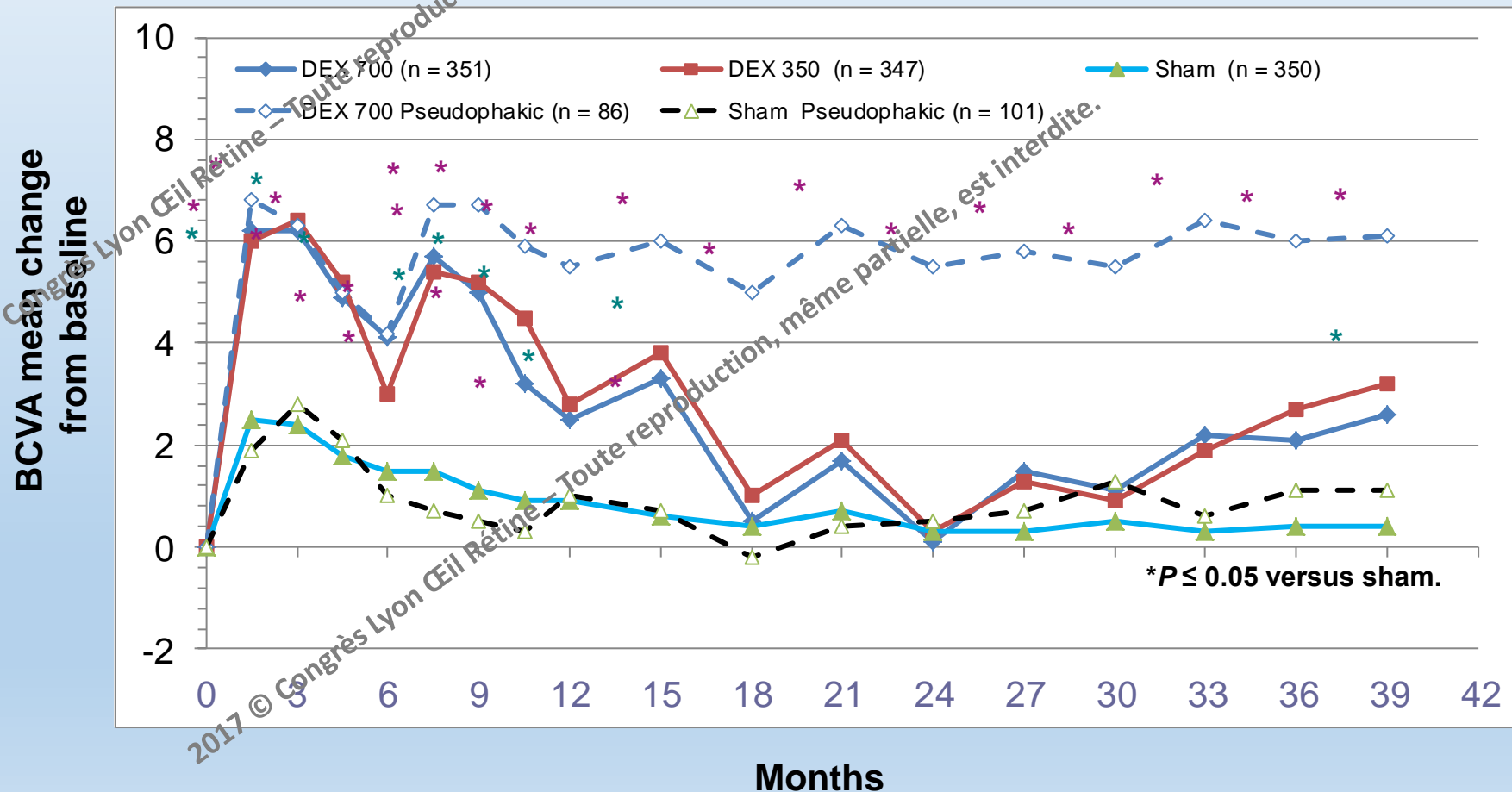
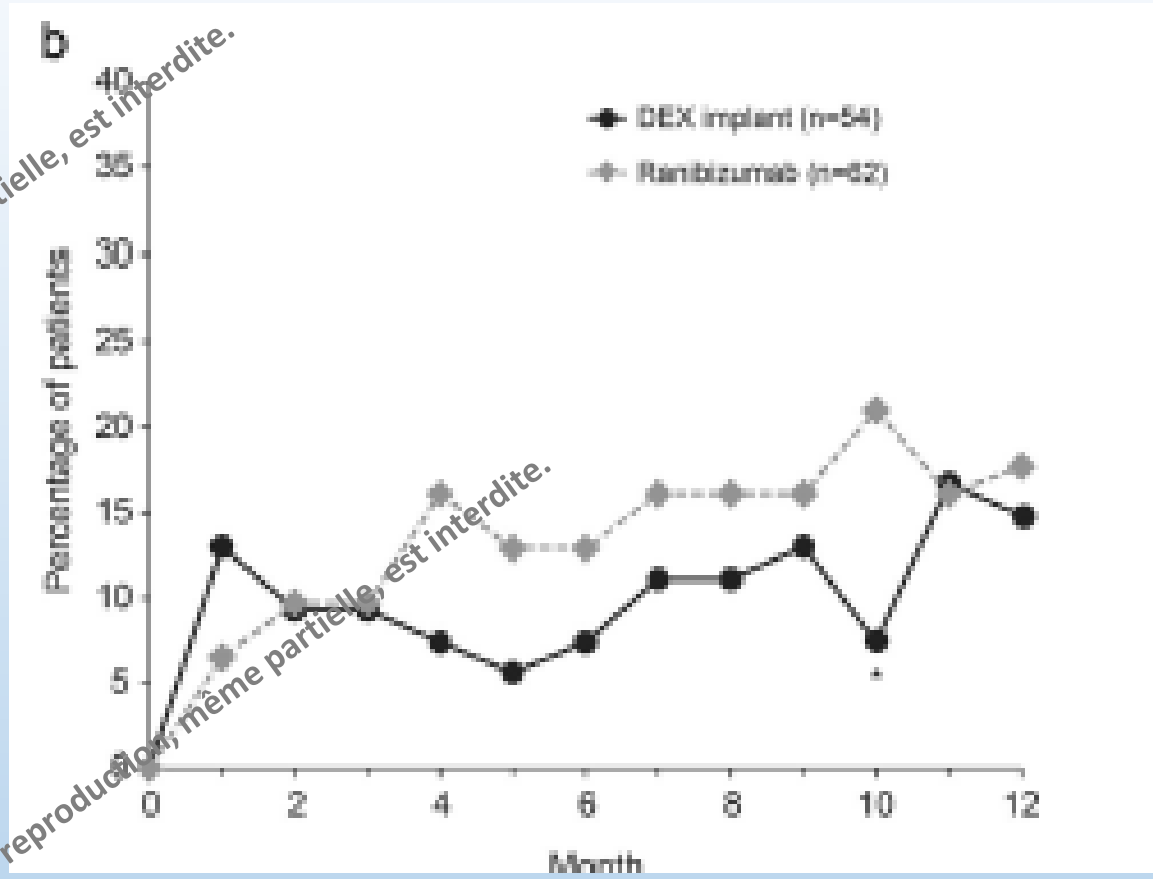
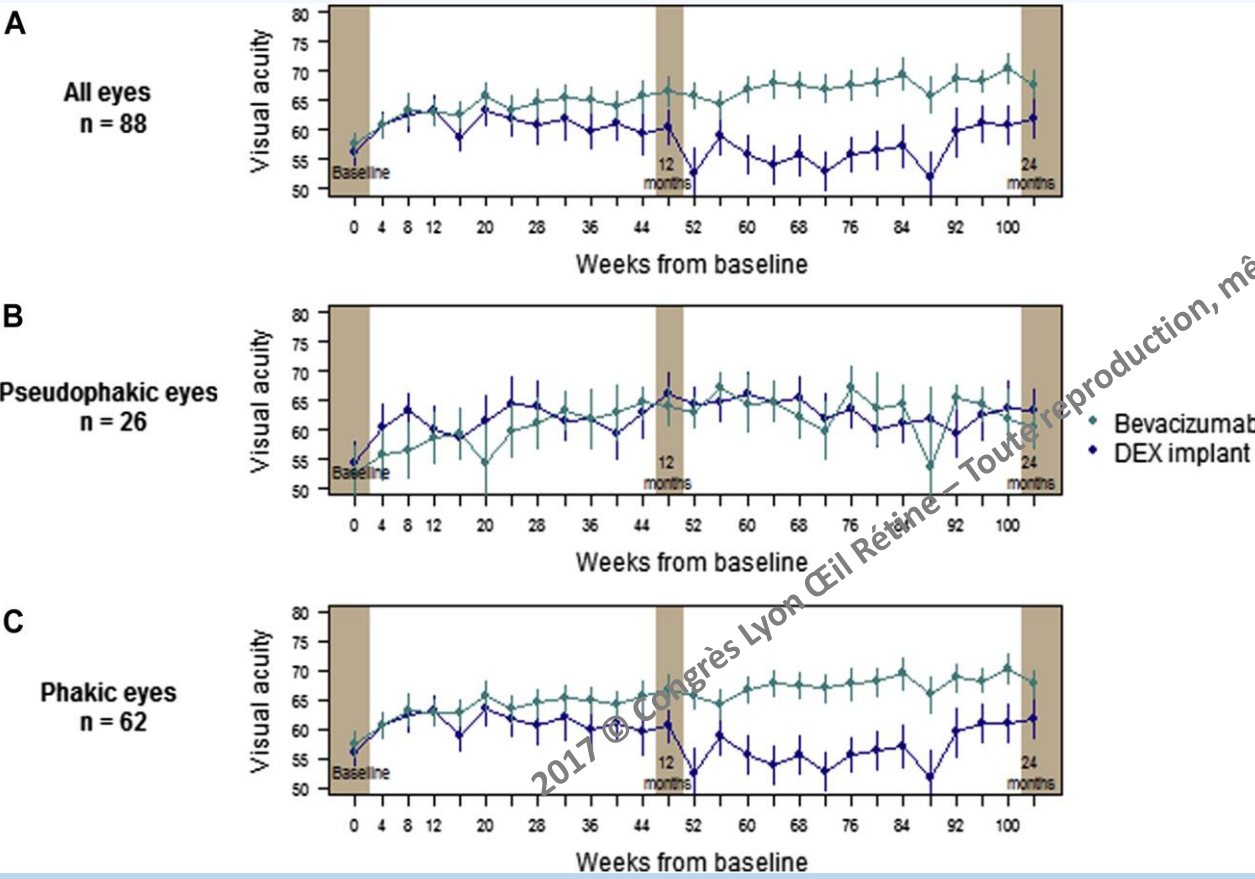


Figure 1



BEVORDEX
2 years

Nombre d'injections
BEV: 14.0
DEX: 5.1

MAGGIORE

Nombre d'injections
BEV: 14.0
DEX: 5.1

Contre indications

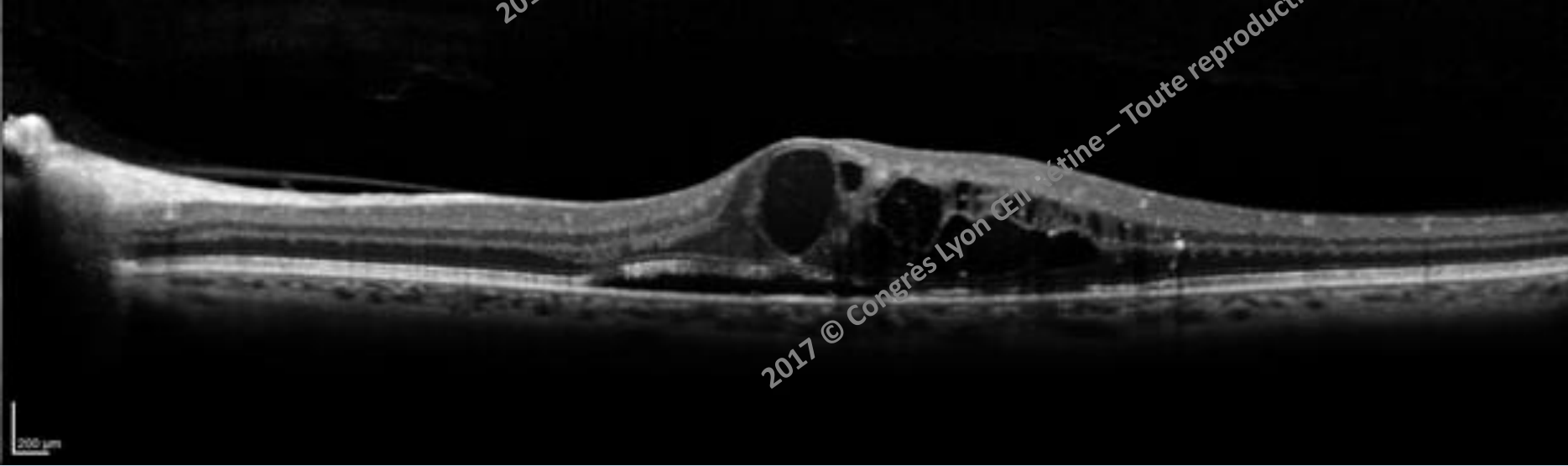
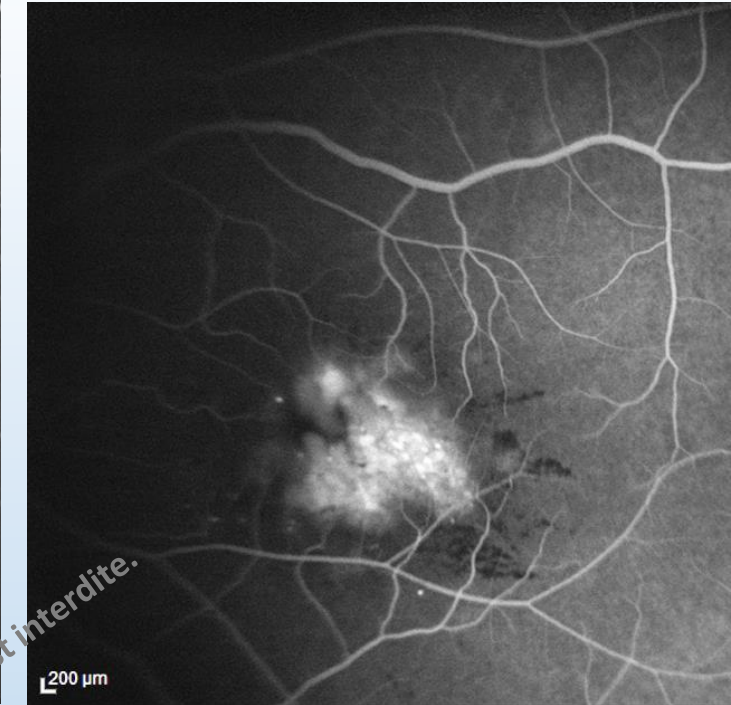
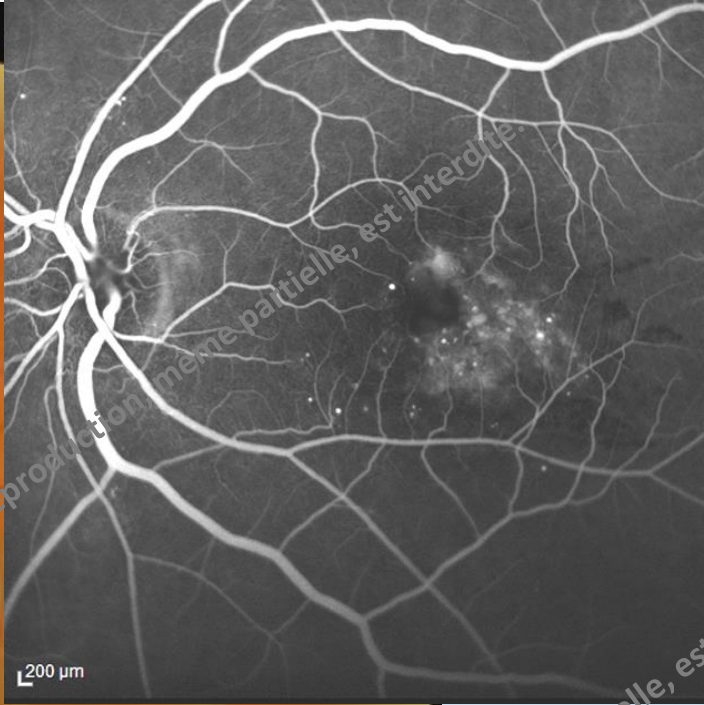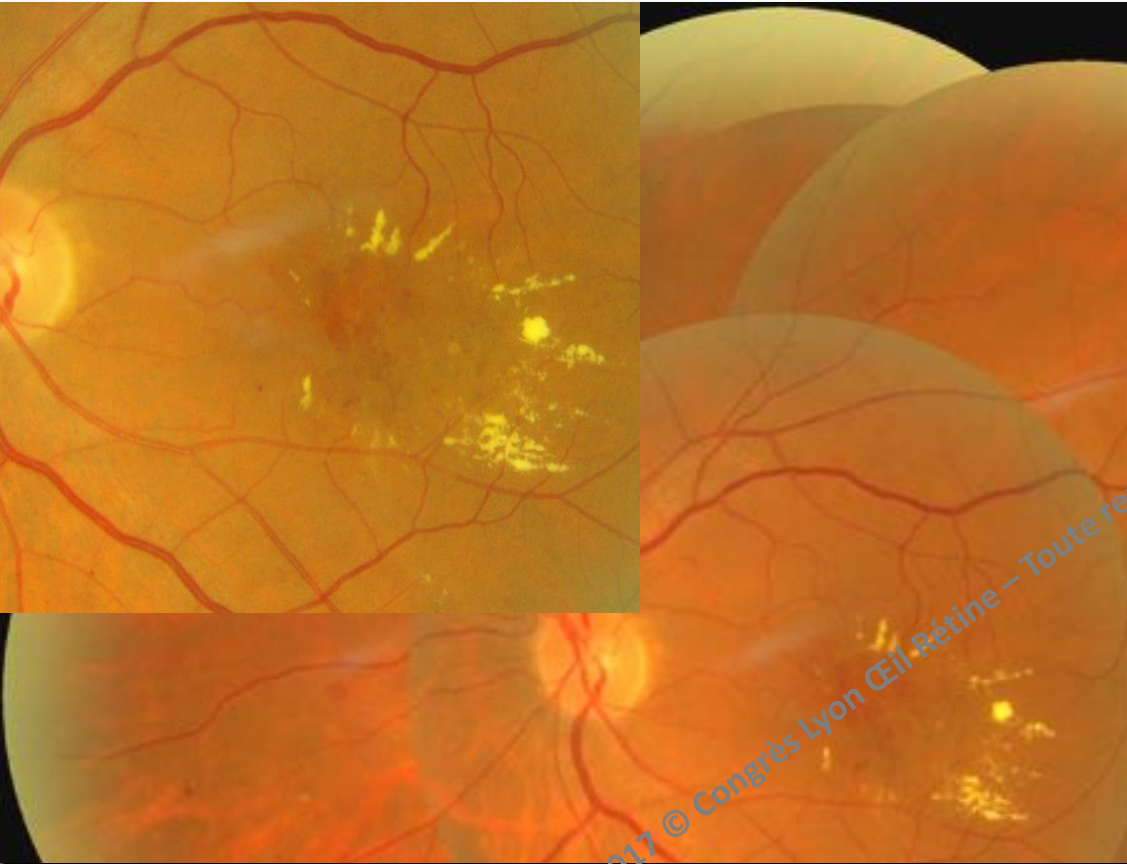
- Implant clipé à l'iris
- ATCD ophtalmologiques infectieux : herpès, toxoplasmose
- \geq Bithérapie pour glaucome

Et chez le patient phaque ?

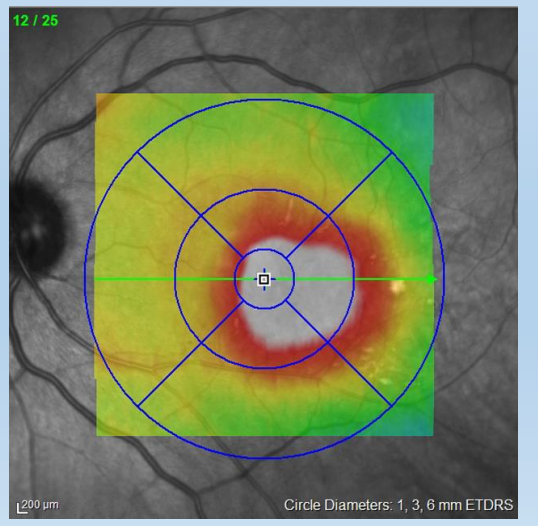
- Mme S, 74 ans
- DNID 1990, IT 1999
- HbA1c: 6.9% , TA: 120/70 (traitée)
- Cataracte cortico nucléaire
- Handicapée, dialyse ...

2017 © Congrès Lyon Œil Rétine – Toute reproduction, même partielle, est interdite.

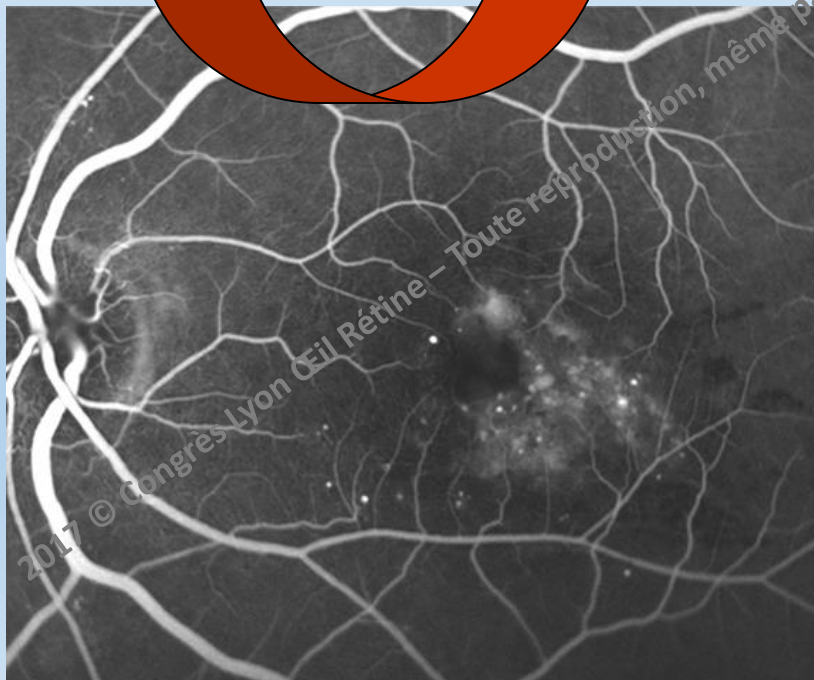
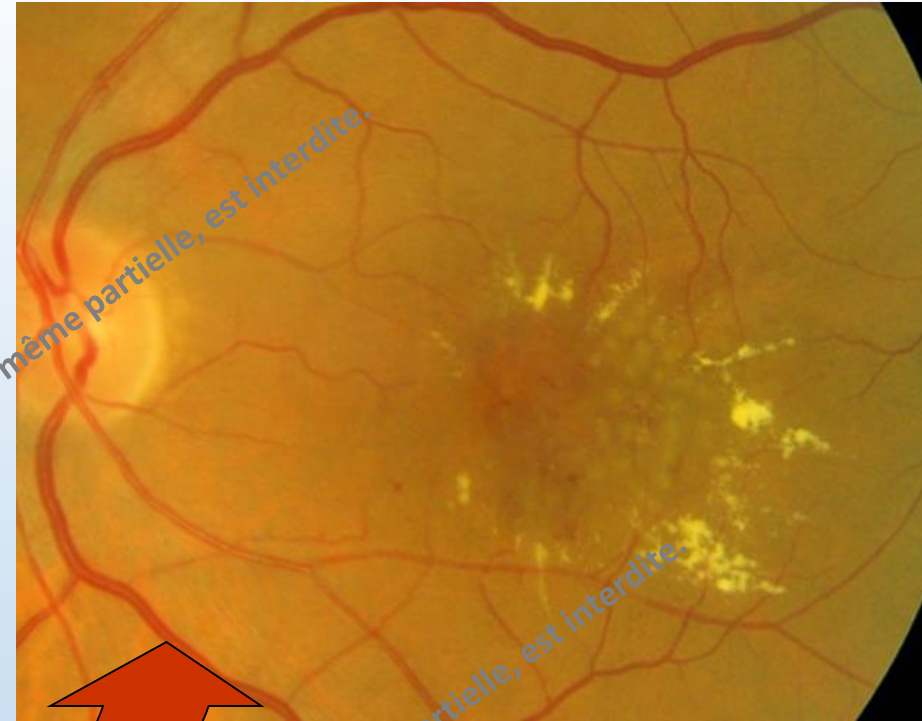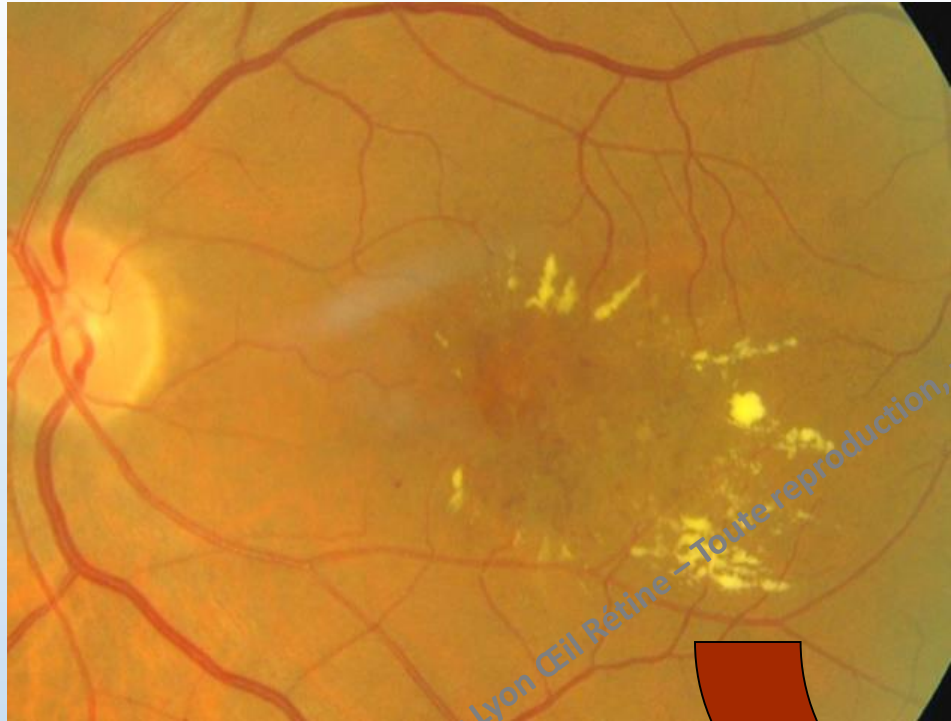2017 © Congrès Lyon Œil Rétine – Toute reproduction, même partielle, est interdite.


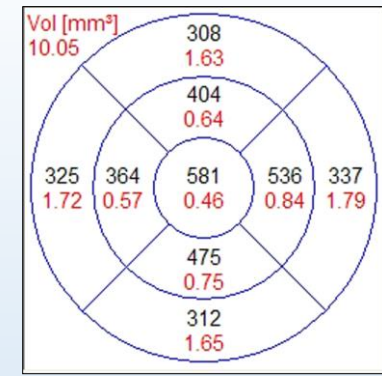
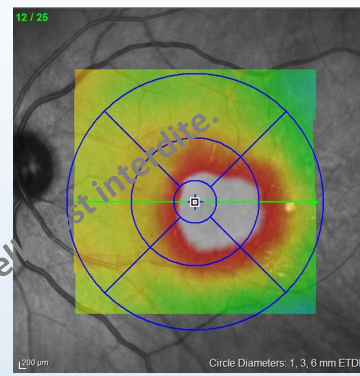
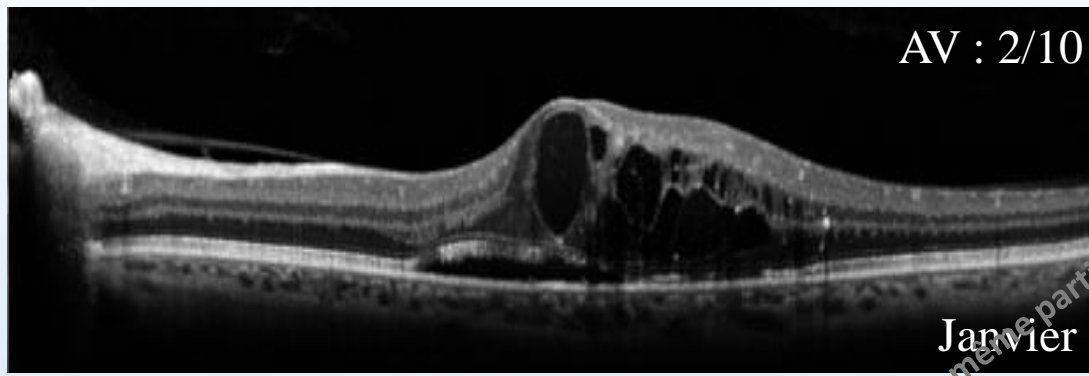


AV : 2/10

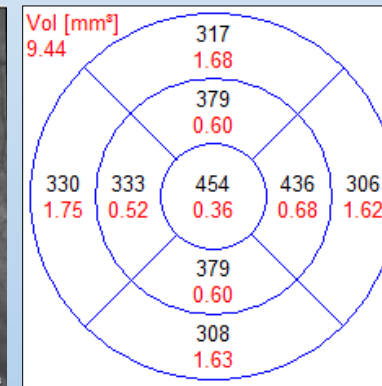
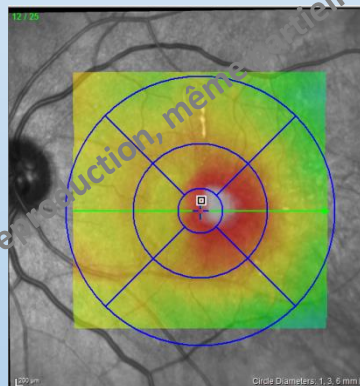
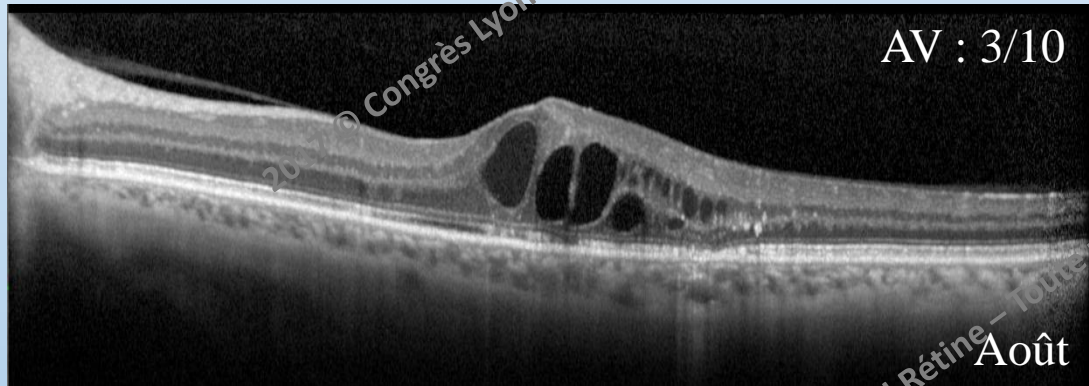


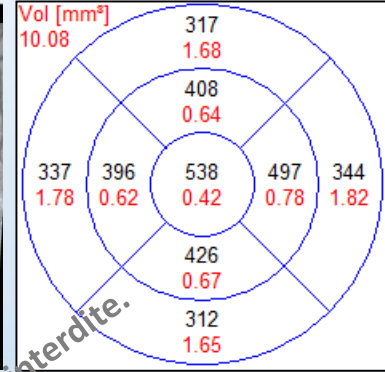
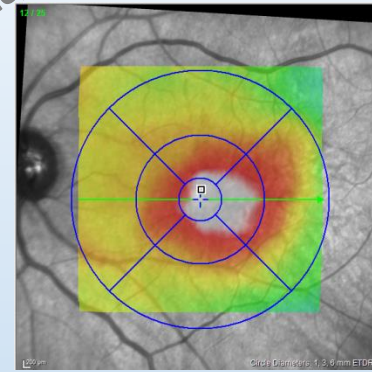
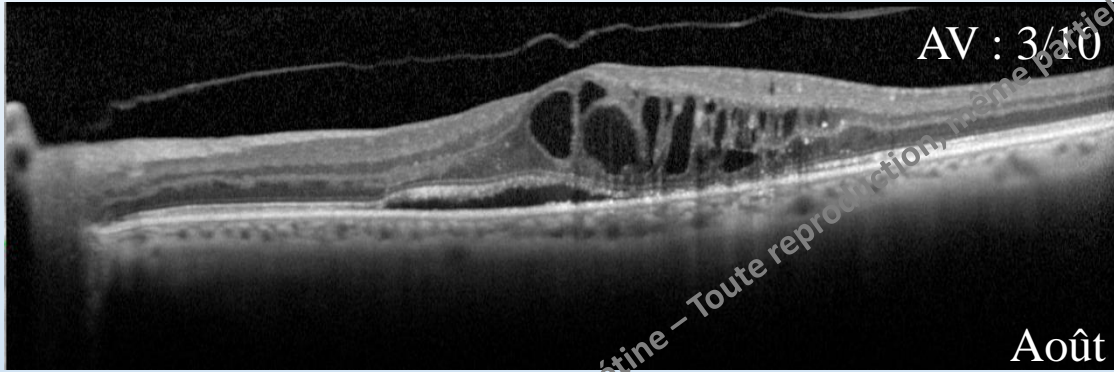
2017 © Congrès Lyon Œil-Rétine – Toute reproduction, même partielle, est interdite.



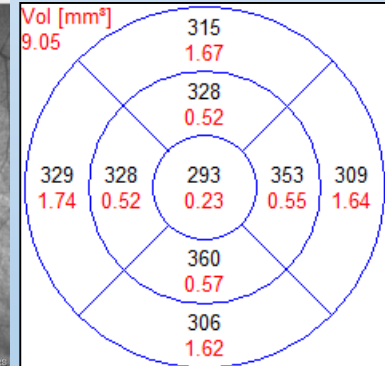
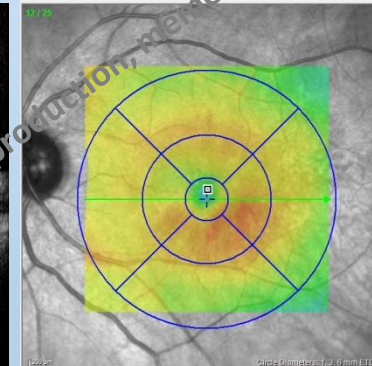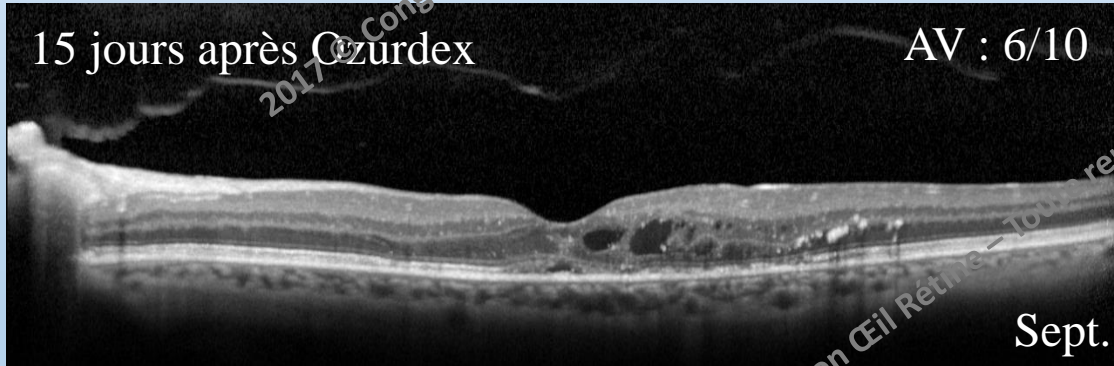


Laser



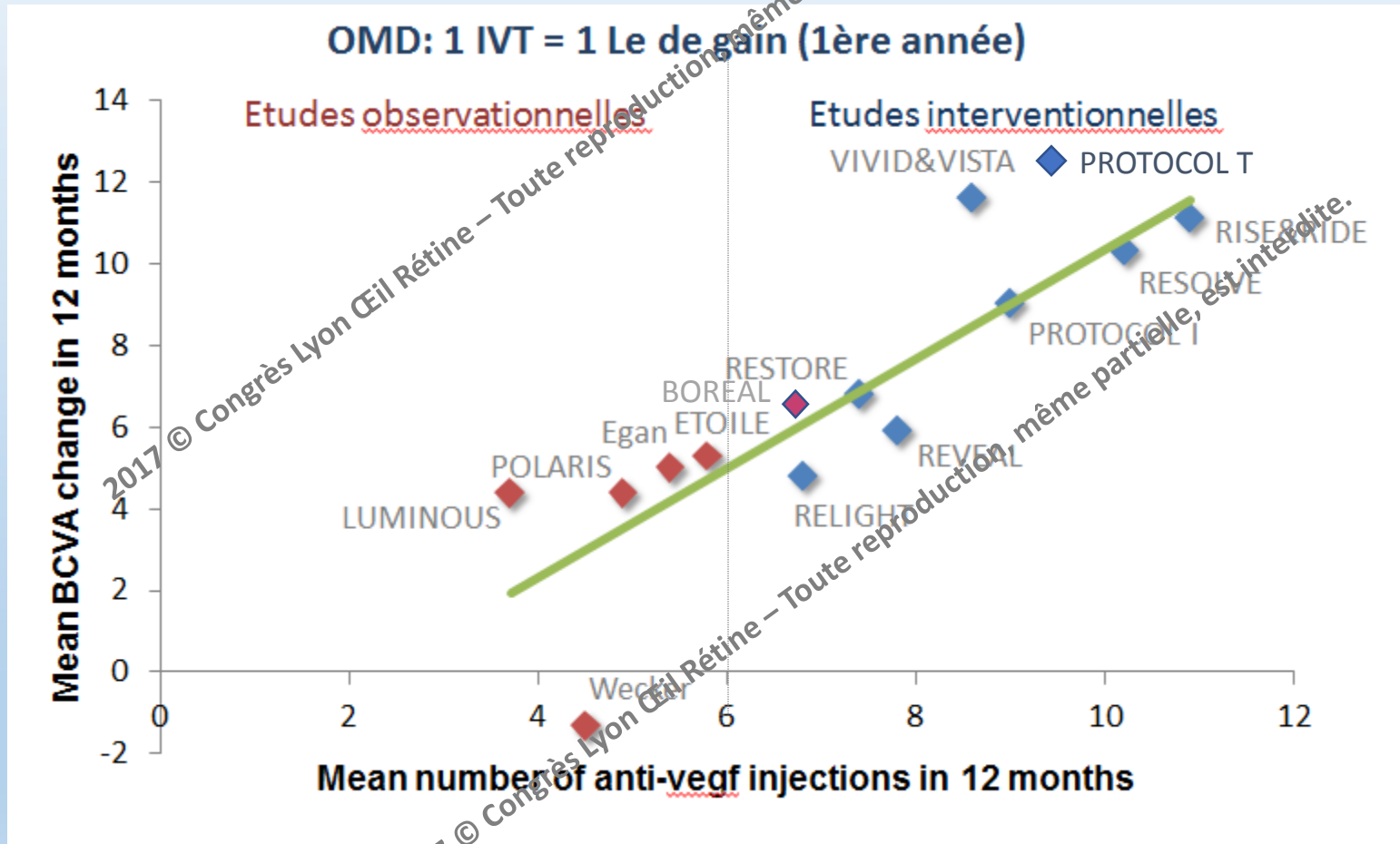


Ozurdex

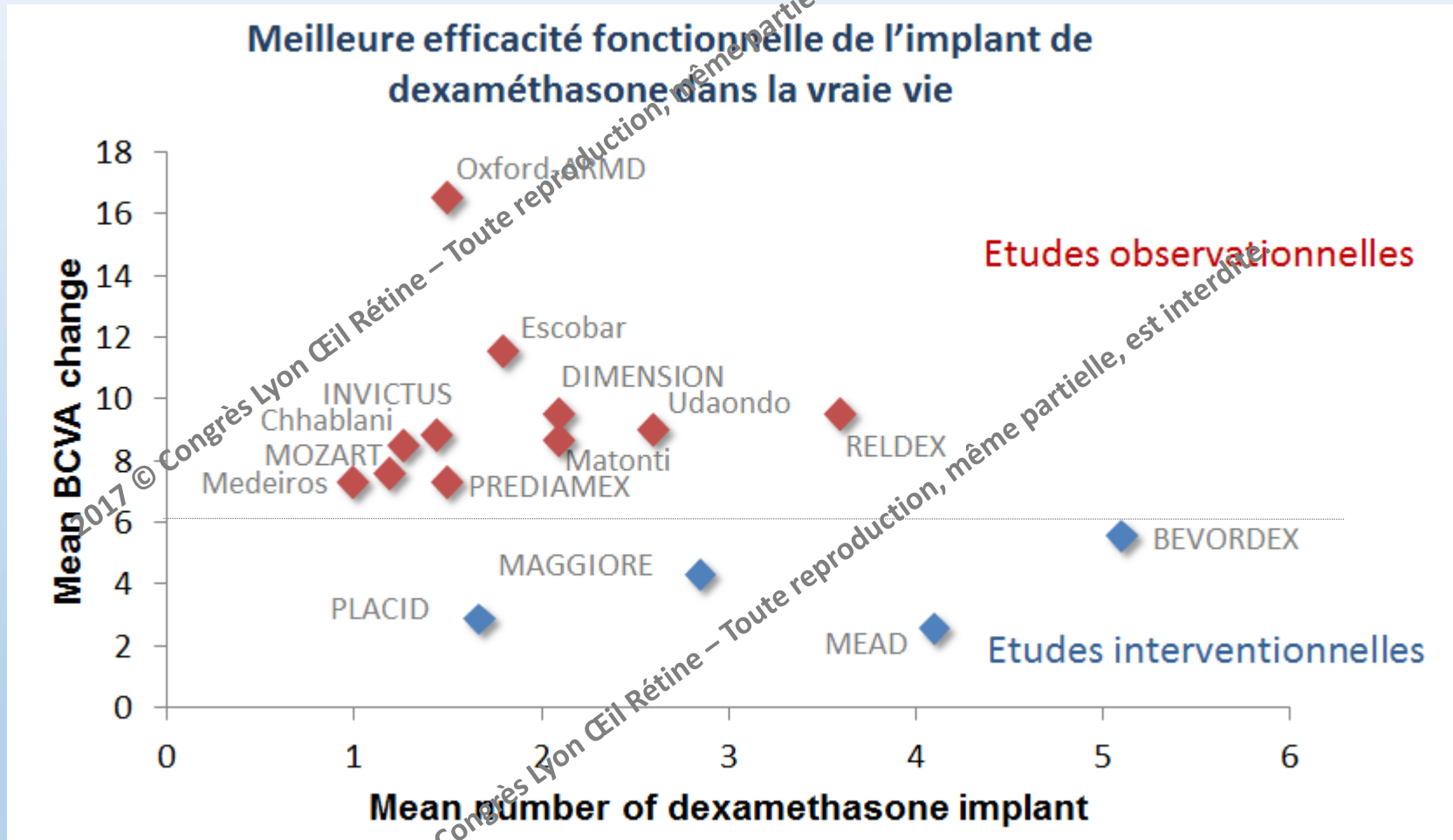


PUIS RÉCIDIVE A 4 MOISREINJECTION.....

Etudes interventionnelles vs Etudes observationnelles sous anti-vegfs dans l'OMD jusqu'à nos jours



Etudes interventionnelles vs Etudes observationnelles sous implant de Dexa dans l'OMD jusqu'à nos jours



Udaondo P et al. Poster PO213 [slide presentation] presented at AAO, New Orleans, USA; 2013.

Medeiros MD et al. *Ophthalmologica* 2013;231:141-146.

Escobar-Barranco JJ et al. *Ophthalmologica* 2015;233(3-4):176-85.

Guigou S et al. *J Fr Ophthalmol* 2014;37:480-485.

Aknin I et al. *Ophthalmologica* 2016;235(4):187-8.

Chhablani et al. *Eye (Lond)*. 2016 Mar;30(3):426-30.

Matonti F et al. *Eur J Ophthalmol*. 2016 Aug 4;26(5):454-9.

INVICTUS Matonti F et al. Slides presentation SFO, France; 2017

PREDIAMEX, Kodjikian L et al. Slides presentation SFO, France; 2017.

DIMENSION, Akesbi J et al. Slides presentation SFO, France; 2017

Malclès A et al. *Retina*. 2017 Apr;37(4):753-760

Callanan DG et al. *Ophthalmology*. 2013 Sep;120(9):1843-51.

Callanan DG et al. *Graefes Arch Clin Exp Ophthalmol*. 2017 Mar;255(3):463-473.

Boyer DS et al. *Ophthalmology*. 2014 Oct;121(10):1904-14.

Fraser-Bell S et al. *Ophthalmology*. 2016 Jun;123(6):1399-401.

La compliance et la possibilité d'un suivi mensuel sont un élément déterminant du choix thérapeutique

2017 © Congrès Lyon Œil Rétine – Toute reproduction, même partielle, est interdite.

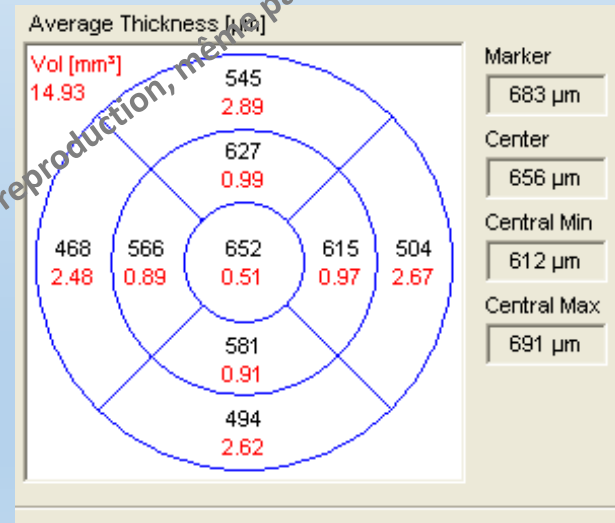
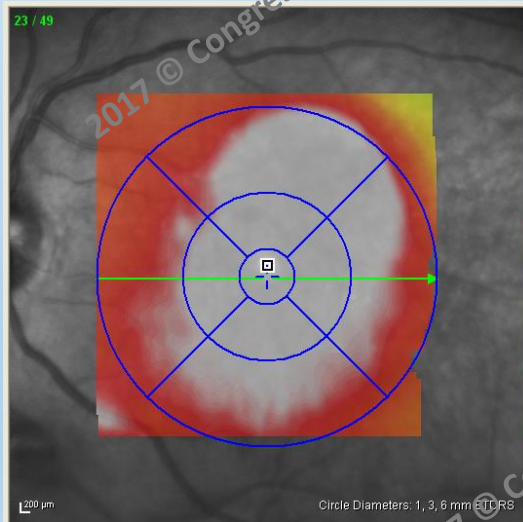
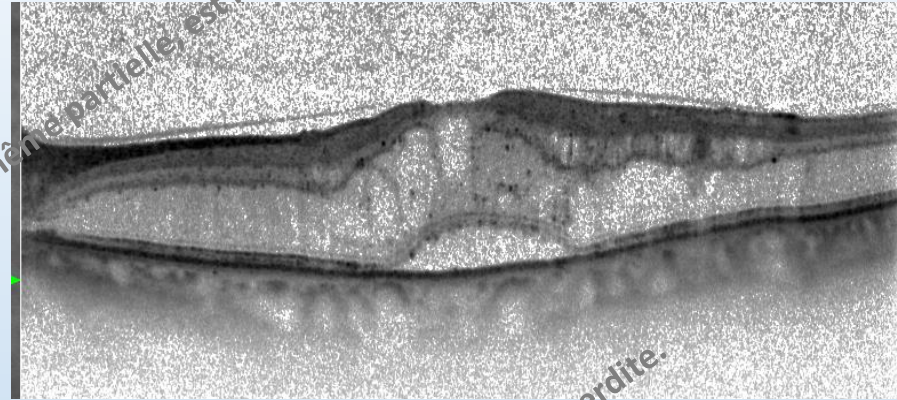
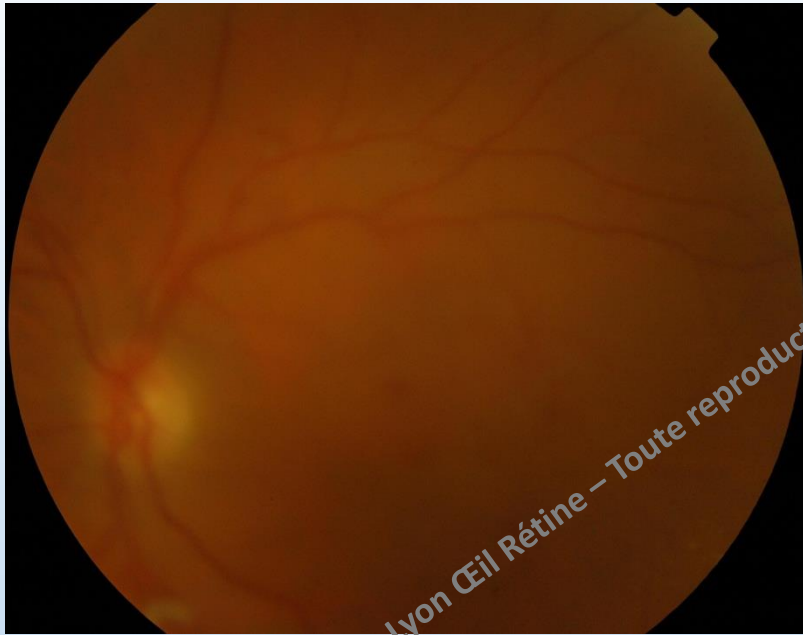2017 © Congrès Lyon Œil Rétine – Toute reproduction, même partielle, est interdite.

- Récidive de l'OM, réinjection d'Ozurdex *... aggravation de la cataracte ...

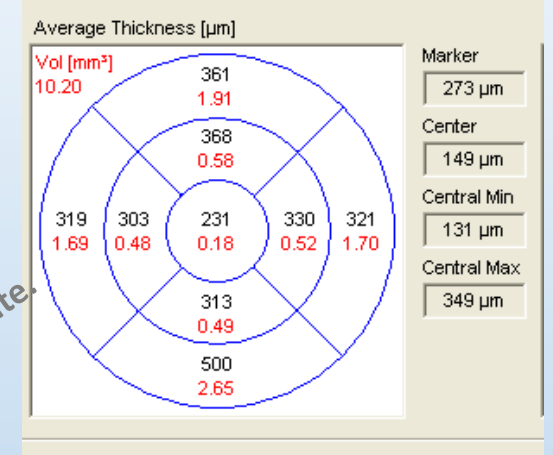
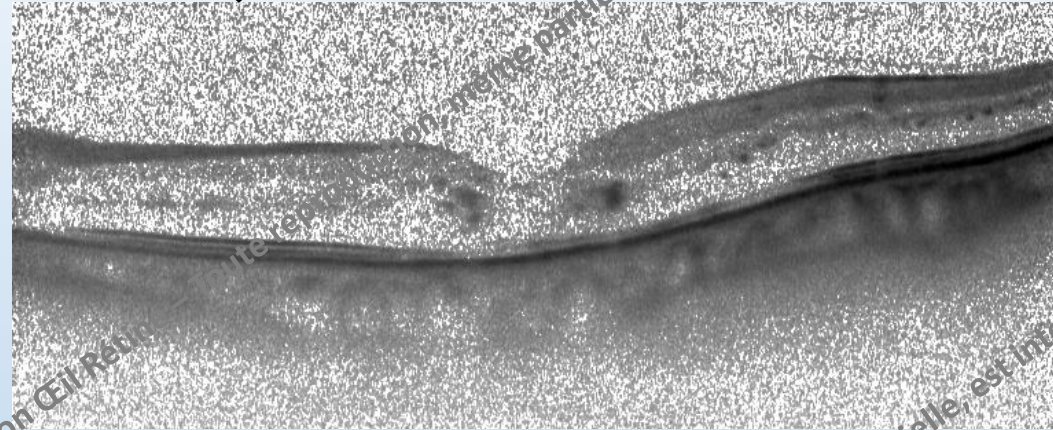
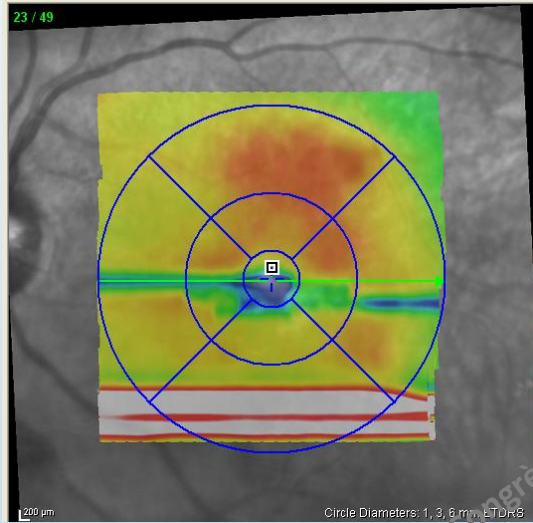
2017 © Congrès Lyon Œil Rétine – Toute reproduction, même partielle, est interdite.

2017 © Congrès Lyon Œil Rétine – Toute reproduction, même partielle, est interdite.

- Mme V, 62 ans
- DNID depuis 20 ans, IT depuis 7 ans
- HTA mal équilibrée, HbA1c=7.3 %
- RDNP modérée, cataracte CN +SCP++

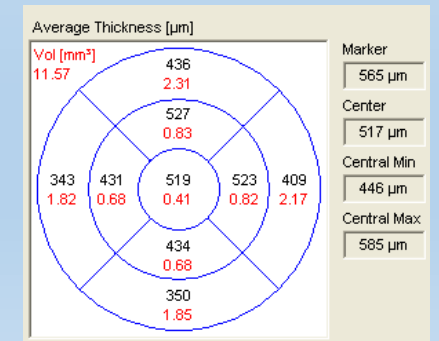
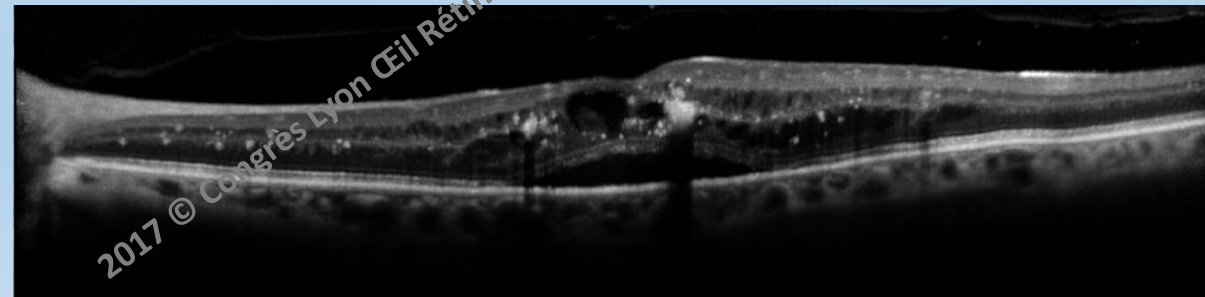
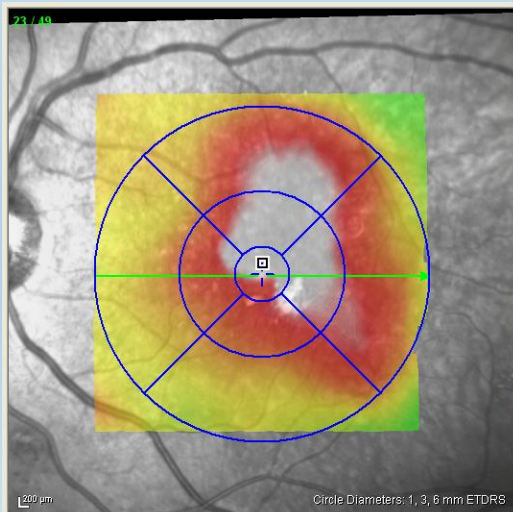


Ozurdex




20/320 ETDRS = 27

Phako 1 mois plus tard

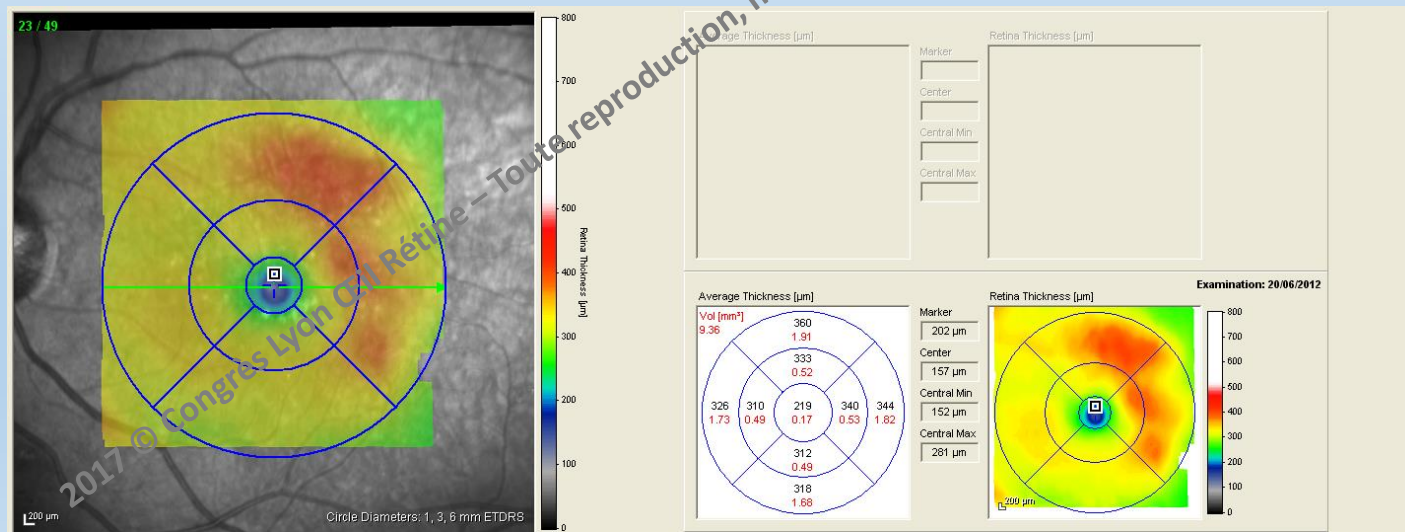
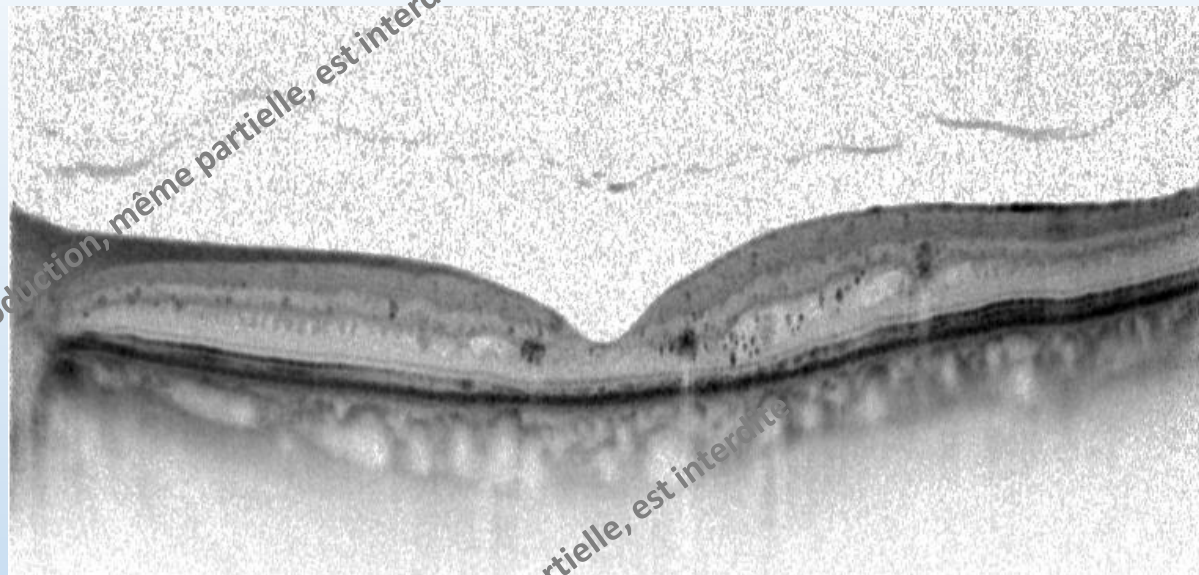


20/200 ETDRS = 37



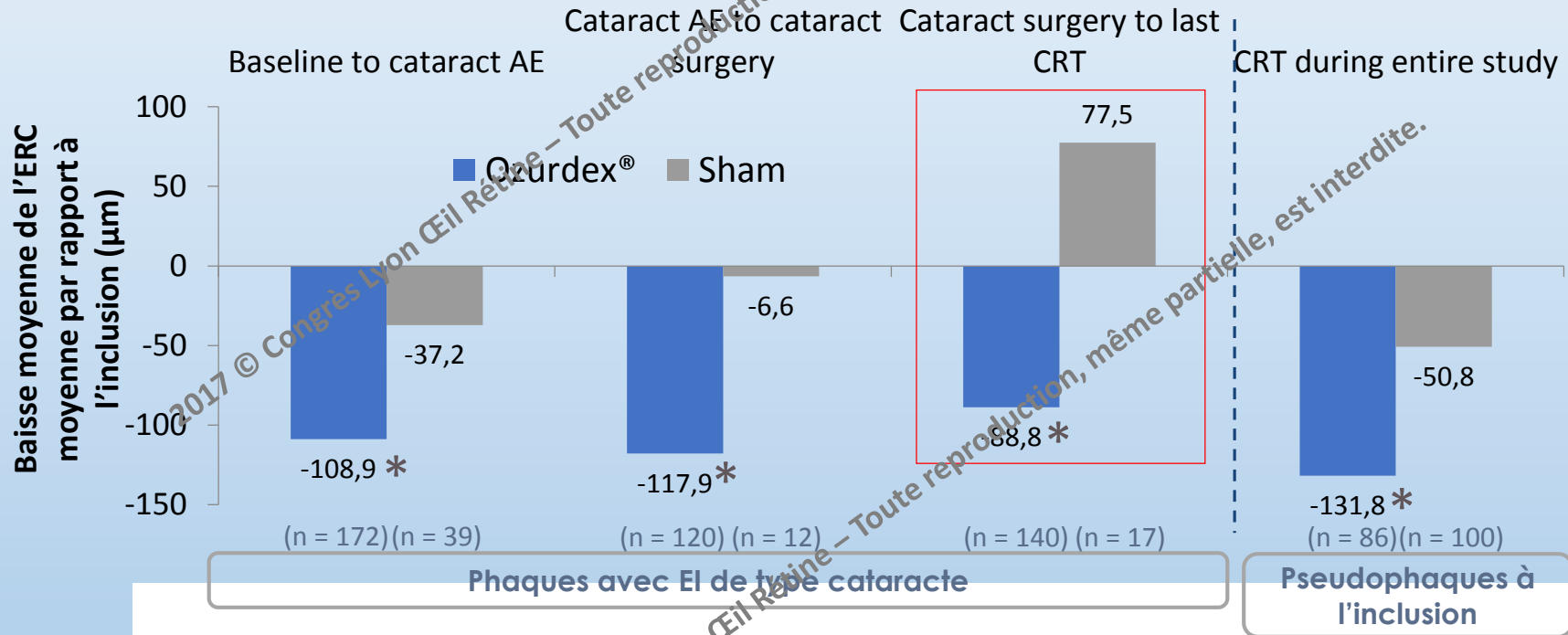
Ozurdex

20/80
ETDRS = 56
TO = 23



EFFET DE L'OZURDEX® SUR L'OM POST CHIRURGIE DE LA CATARACTE

Changement de l'ERC par rapport à l'inclusion



*P<0,05 ; statistiquement significatif versus traitement